

放射線医療と患者さんをつなぐ広報誌


# ラジオロジー

NO.12

2009年

## 目次

- 特集 ● 胃がんの画像診断と治療 ..... 1  
九州大学病院 放射線科 松浦 秀司・本田 浩
- 世界の街角から ●  
ビクトリアフォールズとケープタウン  
ー感動の南部アフリカ自然紀行ー ..... 5  
北里大学名誉教授 石井 勝己
- My Hobby ● 山歩き始めました！ ..... 6  
首都大学東京大学院 人間健康科学研究科 齋藤 秀敏



<ラジオロジー>とは...

ラジオロジーは体の中を切らずに、見ます。レントゲン写真からはじまり、ここまで来ました。  
ラジオロジー (Radiology) とは放射線科学のことです。

**日本ラジオロジー協会**

# [特集]

## 胃がんの画像診断と治療

九州大学病院 放射線科  
松浦秀司・本田 浩

### はじめに

胃がんは日本で非常に多く見られるがん(悪性腫瘍)の1つです。日本におけるがん死亡数では、かつて胃がんが男女とも第1位でした。近年は男性では肺がんに次いで第2位、女性では大腸がんに次いで第2位となっていますが、依然日本で死亡原因の多くを占めるがんには変わりなく、その診断・治療において放射線科の果たす役割は非常に重要です。ここでは胃がんの画像診断の現状についてご紹介します。

### 胃がんの特徴

胃がんは40歳頃から増加し、50-60歳台に最も多く見られます。男性に多く男女比は約2:1です。ただし非常に悪性度の高いスキルス胃がん(大きな腫瘍や潰瘍を形成することなく胃壁の中をびまん性に広がるタイプの胃がん)は若年女性にも多く発生することが知られています。胃がんの発生のメカニズムはいまだ不明ですが、塩分の多い食生活や喫煙、ヘリコバクター・ピロリ菌感染等との関連が注目されています。臨床症状として、進行すると心窩部(みぞおち)痛や吐き気、胸やけ、食欲不振などが見られますが、初期の段階では無症状です。従って早期発見のためには無症状のうちに検査を受けること、つまり定期的な検診が重要となります。

胃がんの発生母地は胃粘膜上皮(内腔面)です。組織学的にはほとんどが腺癌と呼ばれるものですが、中でも悪性度の低いもの(分化型腺癌)から悪性度の高いもの(未分化型腺癌)までさまざまな組織型が見られます。この違いは治療方針決定の上で重要となります。形態的には、極めて初期の段階では粘膜面にわずかなくぼみ(陥凹)あるいはわずかな盛り上がり(隆起)を形成するのみです。が、やや進行すると粘膜層および粘膜下層から胃壁の深部へ浸潤していきます。浸潤していくに従って胃周囲のリンパ節や肝臓、骨、肺、腹腔内(腹膜播種)等に転移します。胃がんは早期に治療すれば非常に予後が良く、粘膜内に留まるがんは5年生存率(治療後5年を経過して生存している割合)が90%を超えます。一方、遠隔転移を伴う場合には5年生存率は10%前後まで下がります。このことは胃がんの早期診断・早期治療の重要性を示しています。

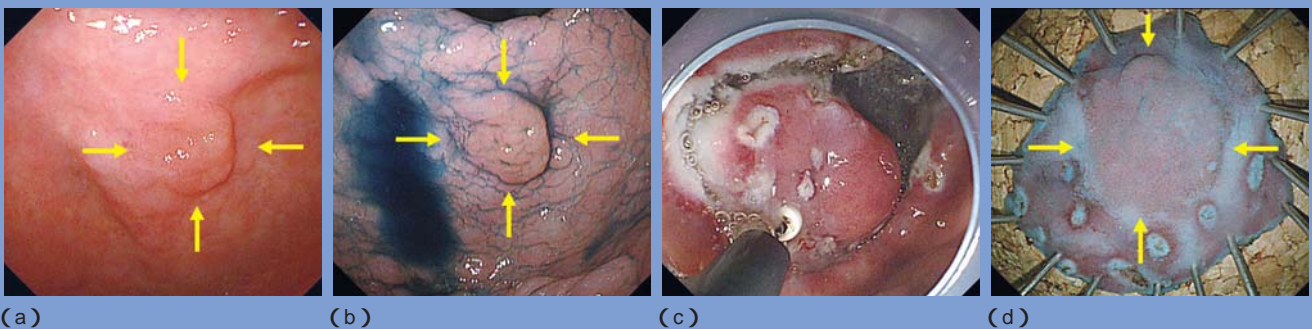
### 胃がんの治療方針

胃がんの治療には内視鏡的切除・外科的切除・放射線化学療法(放射線治療および抗がん剤治療)の3つがあります。

#### 1. 内視鏡的切除

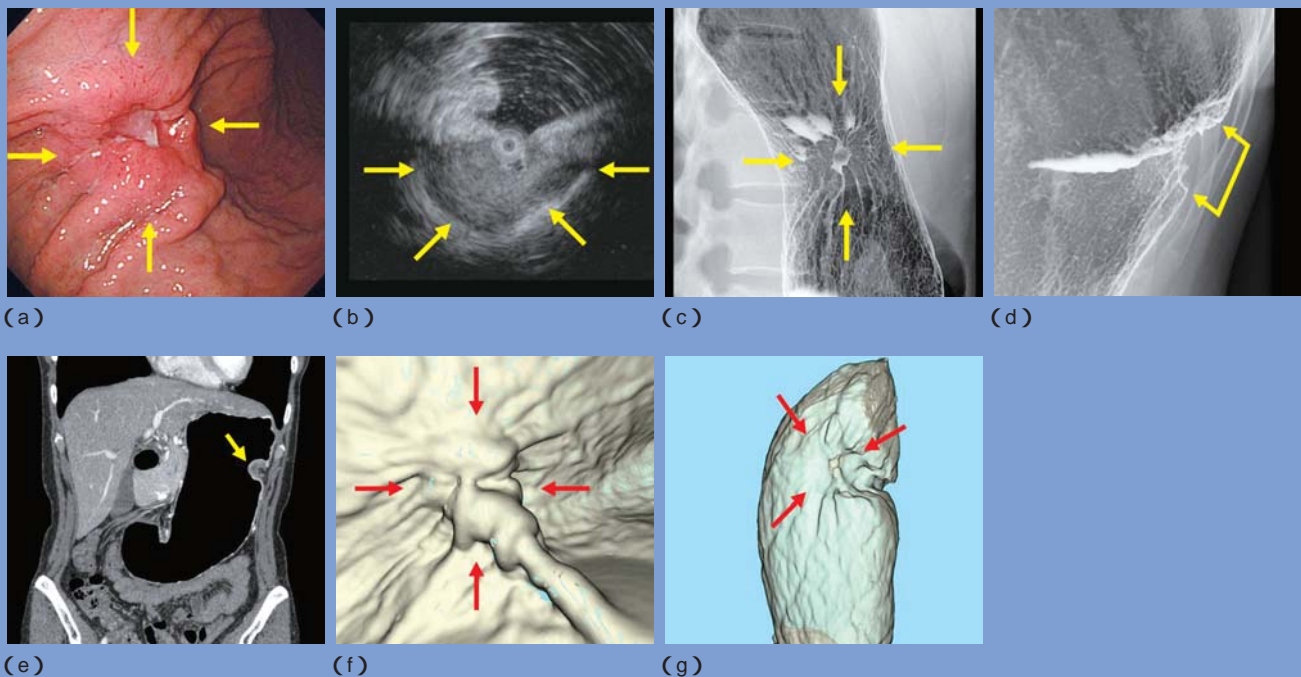
粘膜内に留まる分化型腺癌(潰瘍併存例では直径3cm以下)ではリンパ節転移の可能性がほとんどないことがわかっています。従ってこのような病変に対しては内視鏡的切除術が施行されます。近年は粘膜下をナイフではぎ取る内視鏡的粘膜下層剥離術(ESD)が開発され、以前は切除困難であった大きな

図1. 早期胃癌に対する内視鏡的粘膜下層剥離術



- 内視鏡像：胃前庭部小弯に非常に丈の低い発赤調の早期胃癌を認めます( )。消化管造影では同定できませんでした。
- 色素撒布にて病変の範囲が明らかとなります。
- 切除術施行中。病変周囲および病変の下をナイフで剥ぎ取っています。
- 切除標本。粘膜内に留まる高分化型腺癌で病理学的に完全治癒切除でした。

図2. 胃体上部大弯の進行胃癌



- a) 内視鏡像：中心部に不整な潰瘍を有し、周囲からのひだの集中を伴う進行胃癌を認めます。  
 b) 超音波内視鏡像：癌は胃壁全層を占める低エコー病変（黒色の塊）として見られ、進行癌と判断されます。  
 c) 消化管造影像：病変の正面像です。中心部の不整な潰瘍と周囲からのひだ集中が明らかです。  
 d) 消化管造影像：病変の側面像です。高度の胃壁の変形を認め、進行癌と判断されます。  
 e) CT像：病変の局在の評価に有用です。（本文P.4のCTの項参照）  
 f) CTによる仮想内視鏡像、  
 g) CTによる仮想消化管造影像：各々内視鏡・消化管造影とほぼ同じ視野の像です。本来見られる表面の凹凸不整が目立たなくなっていますが、病変の同定は可能です。

病変や潰瘍癒痕を伴った病変も切除可能となりました(図1)。一方、未分化型腺癌は病変の広がり判断が非常に困難な為、現時点ではサイズが小さくても内視鏡的切除術の適応ではなく、外科的切除が選択されます。尚、「早期胃癌」とは臨床的には「癌の浸潤が粘膜下層までに留まるもの(リンパ節転移の有無は問わない)」と定義されており、「早期胃癌」だからといって必ずしも内視鏡的切除術の適応になるとは限りません。

## 2. 外科的切除

現時点では、胃癌の主な治療法です。胃切除には部分切除と全摘術がありますが、どの術式を選択するかは、病変の存在部位で判断します。通常、食道胃接合部(胃と食道のつなぎ目)と病変との距離が近ければ全摘術、遠ければ部分切除術となります。従って病変が小さくても胃の上方にあれば胃全摘術となります。

## 3. 放射線化学療法

外科的切除が困難と判断された場合に行われます。胃癌は放射線や抗がん剤が比較的効きにくい癌であり放射線化学療法による治癒は難しく、現在では主に延命効果や症状緩和を期待して行われます。今後の更なる治療法の発展が望まれます。

## 画像診断の役割

画像診断の役割には大きくわけて胃癌の検出(存在診断)と遠隔転移を含めた病変の広がり評価(病期診断)があります。存在診断は胃癌を発見することが目的ですが、病期診断は既に発見された胃癌に対してその治療法を決定するために行われます。上述のごとく、胃癌は粘膜面より発生しますので、存在診断には胃の粘膜面を評価できる検査、すなわち内視鏡検査や消化管造影検査が非常に重要です。

## 1. 内視鏡検査

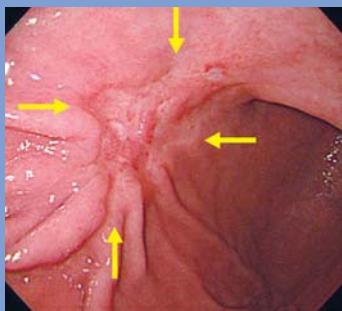
俗に「胃カメラ」ともいわれ、先端にカメラのついた細い管（内視鏡）を胃の中に挿入し観察する検査です（図2a, 3a）。胃がんそのものを直接見ることができ、胃がんの形だけでなく色調の違いによっても癌の検出が可能です。従って他の検査よりも小さな胃がんの発見、即ち早期発見が可能となります。特に内視鏡的切除が可能な初期の胃がんは大部分がこの検査で発見されます。通常の観察で病変が認識しにくい場合には色素撒布を併用すると病変がより認識しやすくなります（図1b, 3b）。組織の採取（生検）も可能ですので、癌細胞そのものを採取することによって確実な癌の診断が可能です。内視鏡検査はこれまでは径10mm前後の内視鏡を口から挿入することが一般的で、この際に舌やのどを刺激することによる反射（咽頭反射）がしばしば見られたため「つらい」「苦しい」と感じる方も多くおられました。しかし近年、鼻から挿入可能な径5mm前後の非常に細い内視鏡（経鼻内視鏡）が開発され、検査時の不快感が軽減されつつあります。また特殊な内視鏡検査として、超音波内視鏡検査があります（図2b, 3c）。内視

鏡先端に超音波検査のプロープ（探触子）が装着されており、腹壁より観察する通常の超音波検査と違って胃の内腔より直接胃がんに対し超音波検査を行うことが可能です。そのため、胃がんの浸潤度（深達度）の評価に極めて有効です。

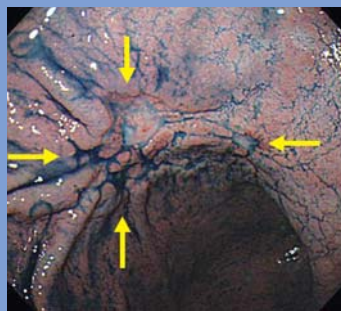
## 2. 消化管造影検査

「胃透視」や「バリウム検査」といわれるものです。バリウム（硫酸バリウム）という白い液体の造影剤を飲んでもらい、バリウムを胃の内面に付着させ、空気で胃を膨らませることにより、胃全体の形の他、粘膜紋様やひだ、隆起、陥凹等をX線写真に撮影します。胃がんの存在診断の為には、口からバリウムと発泡剤を飲んだ後に見落としがないよう胃全体を網羅できるよう適時体位変換を行いながら8 - 13枚程度撮影します。良質の検査のためには胃内に空気が充満していることが必要ですので、検査中はげっぷを我慢してもらう必要があります。撮影・読影には熟練を要し、また異常が疑われた場合には本当に病変が存在するか否かを内視鏡検査により確認することが必要となります。そのため、近年は存在診断目的の検査は消化

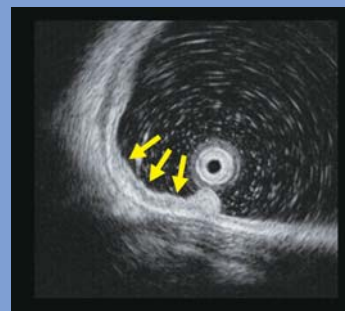
図3．胃角前壁の陥凹型早期胃癌



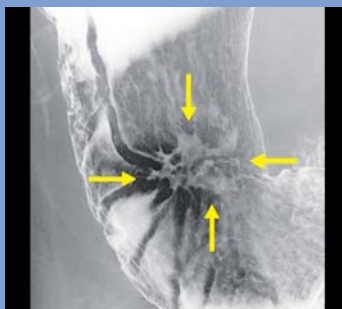
(a)



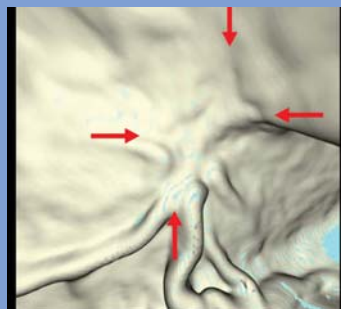
(b)



(c)



(d)



(e)

- a) 内視鏡像：ひだ集中を伴う浅く陥凹した形状の胃癌です。
- b) 色素撒布にて病変の認識がより容易となります。
- c) 超音波内視鏡像：正常の胃壁の構造が保たれており、粘膜内に留まる癌と判断されます。
- d) 消化管造影像：病変の正面像です。辺縁不整な浅い陥凹として明瞭に描出されています。
- e) 仮想内視鏡像：内視鏡像とほぼ同じ視野の像です。ひだ集中に着目すると病変の同定は可能です。

管造影検査ではなく内視鏡検査が第一に選択されることが多くなっています。しかしながら、胃がん検診においては死亡率減少効果を示す相応の証拠があること、内視鏡検査に比較し苦痛が少ないこと、短時間で検査ができること等の理由により消化管造影検査を実施することが推奨されています。一方、消化管造影検査は精密検査としての病期診断にも重要な役割を果たしています。精密検査では必要に応じ検査用の細いチューブ(ゾンデ)を鼻から胃内へ挿入し、これを用いてバリウムおよび空気の量を微調整しながら最も適切な状態の写真を撮影していきます(図2c, 3d)。胃の全体像および病変が胃のどの部位に存在しているかの評価は内視鏡よりも遥かに優れており、特に食道胃接合部と病変との距離が正確に測定できるので外科的手術の際の術式選択(胃部分切除となるのか、胃全摘術となるのか)においては内視鏡検査では得られない非常に重要な情報を得ることができます。また病変の側面像を撮影して病変部の胃壁の硬さ(壁硬化像)を評価することにより胃がんの深達度を推定することも可能です(図2d)。一般的に壁硬化が乏しければ胃がんはまだ胃壁の浅いところに留まっており、高度であれば胃壁の深部まで浸潤していると判断します。

### 3. CT

X線を体の周りを回転させながら照射することで輪切りの断面写真を得る検査です。内視鏡検査や消化管造影検査と異なり撮影者の技量による影響が少ないことから常に安定した画質の画像を得ることができます。空間分解能(細かい構造を識別する能力)に優れた検査ですが、胃を含めた腹部領域では病変の描出能をさらに向上させる為に水溶性ヨード造影剤を静脈注射して造影CTを撮影することが一般的です。内視鏡検査や消化管造影検査では判断が困難な胃壁外の情報、特にリンパ節転移や肝転移などの遠隔転移の情報が見られるため、病期診断の主役となる検査です。ただし、現在一般的に行われている撮影条件下ではCTで胃がんそのものを検出するためには、ある程度の大きさの胃がんであればなりません。従って現在のところ胃がんの検出のためにはCTを用いる事はできません。近年、X線検出器を複数配列したマルチスライスCTが出現し脚光を浴びています。マルチスライスCTでは従来のCTと比べ超高速撮影が可能で高精度な画像データを得ることができ、これを用いて様々な3次元画像を作成することが可能となりました。すでに冠動脈を初めとした他領域では臨床応用がなされていますが、胃がんに対しても3次元画像を用い

た新たな診断の試みがなされています。絶食により胃を空にした後、CT撮影直前に胃内に空気を注入し、胃全体を十分膨らませてマルチスライスCTを撮影します。得られた画像データをワークステーションと呼ばれる専用のコンピューターに転送し、3次元画像の作成・解析を行います。これにより通常の水平断面以外の任意の断面像(図2e)、あたかも内視鏡で胃の中を観察している像(仮想内視鏡像)(図2f, 3e)、消化管造影検査に類似した像(仮想消化管造影像)(図2g)を得ることができます。仮想内視鏡像や仮想消化管造影像は、通常の内視鏡や消化管造影と比べ細かな凹凸の描出が困難、色調の変化がわからない、空気量の微調整ができないなどの理由により、通常の内視鏡検査や消化管造影検査に置き換わるものではありませんが、機器の進歩に伴い、今後の発展が期待される分野です。

### 4. その他

超音波検査は非侵襲性で安全性が高く、外来でも手軽に施行できる為、スクリーニング目的で施行されます。リンパ節転移や肝転移・腹水の有無などが評価可能ですが、胃がんそのものの検出は大きな病変でない限り困難です。また腸管内の空気や腹壁・腹腔内脂肪などのために死角となり観察不可の部位が存在します。MRIやFDG-PETは遠隔転移を含めた病変の広がりへの評価には有用です。

## まとめ

1. 胃がんは早期治療を行えば予後が良い。
2. 早期発見のためには無症状の内に定期的に検診を受けることが重要です。
3. 胃がんの存在診断には内視鏡検査・消化管造影検査が、病期診断にはCTが有用です。
4. マルチスライスCTの出現により、胃がんに対しても3次元画像を用いた新たな診断の試みがなされています。

# 世界の街角から

## ビクトリアフォールズとケープタウン

- 感動の南部アフリカ自然紀行 -

北里大学名誉教授  
石井 勝己

平成20年8月、世界三大瀑布の一つビクトリアの滝と次期ワールドカップ開催地ケープタウンなど南部アフリカを旅しました。ビクトリアフォールズへ行くにはヨハネスブルグを経由し、丸1昼夜がかりとなります。ビクトリアの滝はジンバブエとザンビアの国境にあり、幅1700m(数多くの滝の集合)最大落差110mに及び巨大なもので地球の割れ目にザンビア川が一気になだれ落ちるといふ形容がぴったりです。雷鳴のような轟音を発し、先住民からは「雷鳴とどろく水煙」と恐れられていたようで、500mにも舞い上がる水煙は20キロ先から見えるそうです。初日はジンバブエ側から滝を正面から見学しました。8月は乾季であったため水量は少なかったのですが、それでも雨具に身を固めて滝の対岸を徒歩で見学しました。滝にはメイン、レインボー、アームチェアなどと名前がついており、それぞれの観瀑ポイントに立ち寄りながらの至福の散策です。二重に掛かった虹の美しさはまさに筆舌に尽くしがたい



写真1 ビクトリアの滝1



写真2 ビクトリアの滝2



写真3 ビクトリアの滝3

景観でした。(写真1)雨季に訪れると、雨具を着ていなくてもずぶぬれとなり、写真を撮ろうにも水しぶきで滝の姿は見えない事もあるそうです。滝周辺は徒歩で歩くと深い森の中にいるようで、ブッシュバックやイボイノシシ親子にも遭遇し手付かずの自然のままです。2日目にジンバブエ側にゆき、滝を横位置からみて、まさに地球の割れ目を実感しました。(写真2)さらにヘリコプターで全体を上空から見学するという念の入れよう、素晴らしいビクトリアの滝を飽かず眺めてきました。(写真3)

ビクトリアの滝を堪能した後、次の目的地ケープタウンに向かいました。函館山からの夜景を更に大規模にしたような素晴らしいケープタウンの夜景を見た翌朝には、頂上が平らな事から名のついたテーブルマウンテンへ登りました。珍しい植物群が見られる標高1088mのこの山へは、世界に3箇所しかないという

大きなケーブルカーが導いてくれます。頂上到着までに360°回転し、動かなくても周囲の景観を逃さず見渡す事が出来るものでした。頂上から12キロ沖にロベン島が見え、この島の周辺の海はさめが多く、泳いで海をわたることが出来ないため400年間監獄島として使われていたとのこと。アパルトヘイト時代ネルソン・マンデラ氏が投獄されていた事で知られています。ケープタウンから南に向かって伸びる「世界中で最も美しい海岸線と岬」を持つといわれるケープ半島は更に魅力いっぱいでした。アザラシ3000頭が生息するというシールアイランドで小船から昼寝するアザラシ(写真4)を間近に見たあとは、ペンギンの浜、ボルダーズビーチへ向かいました。全く人を恐れないペンギンたち(写真5)を野生の状態のまま観察できます。車道には「ペンギン注意」の標識がありました。次は、いよいよ喜望峰です。風、波ともに強く、海難事故の多発海域と言われた「嵐の岬」は、16世紀初めにバスコダガマがこの岬を通るインド洋航路開拓を記念して母国ポルトガルに希望を与えるとの意味を込めて名づけたそうです。当日は好天、青い空、静かな海、難しい海路とは想像できない光景でした。(写真6)

この付近は自然保護区となっており、野生の駝鳥や縞馬、狒狒などが悠々と歩いています。海岸線を北上する途中では鯨を発見、潮を吹いたり、尾を真っ直ぐに立てているところを直ぐそこに見られたのは感激でした。ケープタウン最終日は、前夜半から風雨が突如激しくなり、横殴りの雨がピューピュー音を立てて降ってきました。傘が使い物にならないので現地の人はフード付のレインコートを着用している有様で、このような天候の激変は日常なことだそうで「嵐の岬」と「喜望峰」の意味がようやく理解できました。世界屈指の種類と規模を誇るカーステンボッシュ植物園で南アフリカの国花、巨大なキングプロテア(写真7)を写真に収めることが出来るなど、魅力いっぱいの旅でしたが全てをお伝え出来ないのは残念です。



写真4 アザラシ



写真5 ペンギン



写真6 喜望峰



写真7 キングプロテア

# My Hobby

## 山歩き始めました！

首都大学東京大学院 人間健康科学研究科  
齋藤 秀敏

同世代の方々が登山を楽しまれていると聞いてはいたが、わたしも最近山歩きの楽しみに目覚めてしまった。きっかけは昨年のゴールデンウィーク、つつじの観賞を目的に筑波山へドライブに出かけたことだ。ロープウェイで楽々山頂へ移動し、スニーカー履きで山頂周辺の山歩きを一日楽しんだ。自分では大した運動をしたとは思っていなかったが、その翌日から数日間続いた筋肉痛に日ごろの運動不足と体力の衰えを痛感させられた。メタボリック症候群なる言葉も流行り始め、それ以来、運動不足の解消にと近くの山へ出かけるようになった。

現在わたしは千葉県に住んでいる。始めのうちは南房総の名勝、鋸山や養老渓谷などへのハイキングと、その後の温泉、魚料理を楽しんでいた。しかし、山歩きの後の達成感と爽快感が増し、次第に高い山の起伏と景色の変化を求めて遠出するようになった。

今日は10月の3連休2日目。初日は雨に降られてしまったが、予報が晴れとなり東北自動車道を北上している。宇都宮インターから日光宇都宮道路を進むと、朝日に照らされた日光の山々が木々の間から見え隠れする。こんな風景を見るだけでホッと癒され、意味もなく「いいねえ、いいねえ」なんて呟いている。今日の目的は奥白根山。初夏に一度登っているのだが、外輪山のすそ野の色づきを映しているだろう五色沼を山頂から眺めたくなり、早起きして出かけてきたという次第だ。

ところが、いろは坂の紅葉にはまだまだ早い時季なのに渋滞に巻き込まれてしまった。中禅寺湖畔に辿り着いたときには9時半を過ぎていた。もう奥白根山はあきらめな



写真1 4合目から望む中禅寺湖

ければならない。行く手右を見上げれば深田久弥による日本百名山の一つに数えられている男体山の均整のとれた雄姿。いつの日か登りたい山ではあるが、初心者のわたしにとっては敷居がちょっと高い。なぜなら、トレーニングを兼ねて何度か登っている筑波山ならば標高差700mほど、東日本随一の標高2,578mを持つ奥白根山でもロープウェイを利用すれば一挙に1,800mに達し、800mを登れば頂上に立てる。しかし、男体山は1,200mを登らなければならず、もう少し足腰を鍛えてからと後回しにしていた。

二荒山神社の鳥居が見えてきたところで一大決心、今日は男体山に登ろう。

境内で登山受付を済ませ、登拝門で今日の安全を祈願し、石段を登り始める。石段を過ぎると3合目までは笹が敷き詰められた林の中を、3合目から4合目までは舗装された保安用の林道をひたすら登る。4合目で視界が開け、中禅寺湖と周囲の山々が眼前に広がる。(写真1)こんな眺めを楽しめるのも山歩きの魅力の一つだろうか。

6合目からは大きな岩が露出した急な登りになる。重力に逆らって自分の脚力で自分自身を持ち上げる。普段の生活動作にない運動でふきだす汗が心地よい。8合目を過ぎた辺りだったか、振り返ると中禅寺湖、半月山、そして遥か遠くの山々の青い重なり。そしてその上の雲と青空の中間に小さな台形が見える。200km彼方の富士山だ。(写真2)こちらの標高も2,000mを超えているというのに、その頂はさらに見上げる角度に鎮座していた。

思わぬ渋滞で目的地を急遽変更することになったが、標高差の自己記録を一気に伸ばすことができた。これで登れる山の選択肢もかなり広まったぞ。

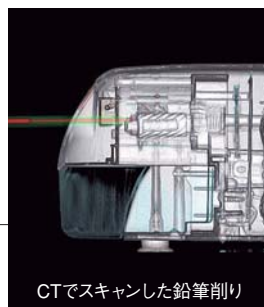
さて、次はどの山を目指そうか？

撮影：2008年10月12日



写真2 遠くの山並と富士山の頂

## 編集後記



CTでスキャンした鉛筆削り

今回の特集は「胃がんの画像診断と治療」で、九州大学の松浦先生と本田先生に大変きれいな写真を使っただき、またわかりやすく解説していただきました。胃癌は早期に発見すれば、大きな手術をしなくとも治るがんであり、早期発見には検診を受けることが重要であると述べられています。また、検診には内視鏡検査や消化管造影検査があり、近年は内視鏡検査が第一に選択されることが多いとされています。しかし、内視鏡検査は医師が行う検査であり、検査件数に制限があり、検診の全てをまかなうわけにはいきません。一方、造影検査は検査件数に問題はありますが、読影できる医師が年々減っています。CTやMRIなど三次元画像診断に比較して、造影検査や単純写真の読影には研究的要素が少ない上に相当な経験を必要とすることが原因だと思われます。内視鏡やCT、MRI検査などが検診としての造影検査を駆逐するまで今後進歩するのでしょうか？

JRC：広報委員長



**Japan Radiology Congress**

監修 社団法人 日本医学放射線学会  
<http://www.radiology.or.jp/public.html>

発行 有限責任中間法人 日本ラジオロジー協会  
〒101-0052 東京都千代田区神田小川町3-8  
王子不動産神田ビル7F  
TEL 03-3518-6111 / FAX 03-3518-6139  
<http://www.j-rc.org/>

発行日 平成21年2月25日  
第7巻第1号通巻12号

日本ラジオロジー協会とは：

日本医学放射線学会・日本放射線技術学会・日本医学物理学会・日本画像医療システム工業会の4団体が社員となり構成されており毎年4月に学術集会と国際医用画像総展を合同で開催しております。